

РАСПОЗНАВАНИЕ ОБРАЗОВ

УДК 004.9

В.А. Ковалев

РАСПОЗНАВАНИЕ ОПУХОЛЕЙ НА УЛЬТРАЗВУКОВЫХ ИЗОБРАЖЕНИЯХ ПЕЧЕНИ С ИСПОЛЬЗОВАНИЕМ РЕШАЮЩИХ ПРАВИЛ

Рассматривается проблема обнаружения злокачественных опухолей на ультразвуковых изображениях печени с использованием подхода, основанного на правилах. Правила формулируются на базе таких количественных признаков (параметров) участков изображений, как анизотропия текстуры печени, величины локальных градиентов яркости и некоторых других. Приводятся результаты экспериментального исследования предложенного подхода на примере 1280 произвольных областей интереса размером 64×64 пиксела, выделенных на 26 ультразвуковых и КТ-изображениях. Показывается, что предложенный метод позволяет получить удовлетворительное качество распознавания опухолей для 96,8 % тестовых областей интереса.

Введение

Известно, что во многих компьютерных системах медицинской диагностики, которые обеспечивают подготовку для врача так называемого второго мнения, принятие решений основывается на использовании методов распознавания образов. При этом основными этапами принятия решений являются получение исходных данных о состоянии пациента, отображение их в пространство признаков, построенное на этапе обучения, применение соответствующего классификатора для определения принадлежности предъявленного объекта той или иной области пространства и, собственно, принятие решения. Среди наиболее современных и распространенных классификаторов можно отметить такие, как метод опорных векторов (support vector machine), метод случайных лесов (random forests), логистическая регрессия и некоторые другие.

Между тем далеко не всегда пространство признаков (параметров), описывающих состояние пациента, является метрическим, когда основой для принятия решений может служить некоторая мера близости в этом пространстве. Известные связи и закономерности могут быть неполными, ситуативными, логическими и частными, а данные о пациенте – расплывчатыми, качественными, измеряемыми в шкалах типа шкалы наименований или шкалы порядка. В таких ситуациях при разработке компьютерных диагностических систем чаще всего используется подход, основанный на правилах, или в более общем случае – подходы и методы из арсенала экспертных систем. Одним из важных преимуществ методов, основанных на правилах, является их близость к схеме принятия решений экспертом-врачом, который в процессе принятия решений может руководствоваться не только своим личным опытом, но и так называемыми клиническими решающими правилами, изложенными в соответствующих инструкциях, руководствах и т. п.

Типичным примером клинических решающих правил являются правила, представленные в инструкции по оценке интоксикации организма и прогнозированию гнойно-воспалительных осложнений у онкологических больных [1]. Следуя известной методике, авторы инструкции методом пошагового дискриминантного анализа из всей совокупности данных выделили диагностически значимые показатели, создали наборы тестов и построили решающие правила, позволяющие прогнозировать развитие гнойно-воспалительных осложнений и исход их лечения. Другим примером формирования и использования решающих правил является способ дифференциальной диагностики стерильной и инфицированной форм панкреонекроза [2, 3]. Дальнейшей иллюстрацией может служить решение с помощью клинических правил такой важной диагностической задачи, как дифференциация доброкачественных и злокачественных масс на ультразвуковых изображениях перед операцией на придатках [4].

В работе [5] авторы анализируют изображения УЗИ, а также другие данные о состоянии пациентов с подозрением на острый аппендицит и предлагают решающие правила для повышения вероятности правильной диагностики нетипичных случаев проявления острого аппендицита, когда по данным только УЗИ это сделать невозможно. Классическим же примером могут служить решающие правила, которые комбинируют количественные и качественные параметры новообразований кожи и позволяют онкологам диагностировать такое опасное заболевание, как меланома [6]. Данный пример примечателен еще и тем, что существует целый ряд исследований и разработок, направленных на компьютеризацию этих правил.

Эффективность программной реализации экспертных правил, используемых врачами, зависит от ряда факторов. Основными из них являются:

- способ получения входных данных о пациенте (простой опрос пациента, проведение анализов и получение показаний лабораторных приборов, компьютерный анализ медицинских изображений и вычисление диагностических признаков и т. п.);
- сложность процедуры применения (исполнения) правил.

Очевидно, что в некотором крайнем случае, когда все входные данные – это ответы вида *да/нет*, получаемые путем простого опроса пациента, а диагностические правила формулируются по принципу «если на все первые пять вопросов ответ *да* и *нет* – на остальные», их программная реализация не имеет никакого смысла. В случае же, когда данные о пациенте приходят со специализированных диагностических приборов, а применение правил представляет собой многоэтапную процедуру со сложными аналитическими операциями на каждом из ее шагов, без программной реализации всей системы не обойтись. Заметим, что ситуация, рассмотренная в настоящей работе, ближе ко второму случаю.

Целью исследования является рассмотрение метода распознавания злокачественных опухолей на ультразвуковых изображениях печени, основанного на правилах, а также результатов экспериментальной оценки его эффективности.

1. Материалы и методы

1.1. Входные требования и исходные данные

Известно, что на возможные способы решения проблемы диагностики существенное влияние оказывают входные требования, диктуемые условиями и технологией возможного применения соответствующего программного обеспечения. В данном исследовании в качестве основных требований рассматривались следующие:

Простота выбора области интереса на изображении. Область интереса, подлежащая анализу, должна иметь прямоугольную форму, которая легко задается пользователем с помощью любого современного устройства интерактивного взаимодействия с компьютером. Ручное «очерчивание» (сегментация) краев предполагаемой опухоли или любого другого объекта на изображении не требуется.

Произвольное содержание области интереса. Допускается, что кроме паренхимы печени область интереса может включать кровеносные сосуды, области тени на анализируемых ультразвуковых изображениях, края изображения и др.

Высокий уровень автоматизации процесса анализа. От пользователя не требуется выбора каких-либо режимов работы, задания управляющих параметров, пороговых значений и т. п.

Простота интерпретации результатов. Результаты анализа могут представляться пользователю в виде цветовых индикаторов («лампочек») зеленого (норма) и красного (патология) цвета, интенсивность свечения которых пропорциональна степени уверенности.

В качестве исходных данных при проведении исследований использовались 16 тестовых ультразвуковых изображений печени размером 256×256 пикселей, восемь из которых представляли норму, а остальные восемь – изображения печени с опухолями. Все изображения были получены с помощью сканера Медисон. Участки опухолей были обведены на исходных изображениях экспертом-медиком (рис. 1).

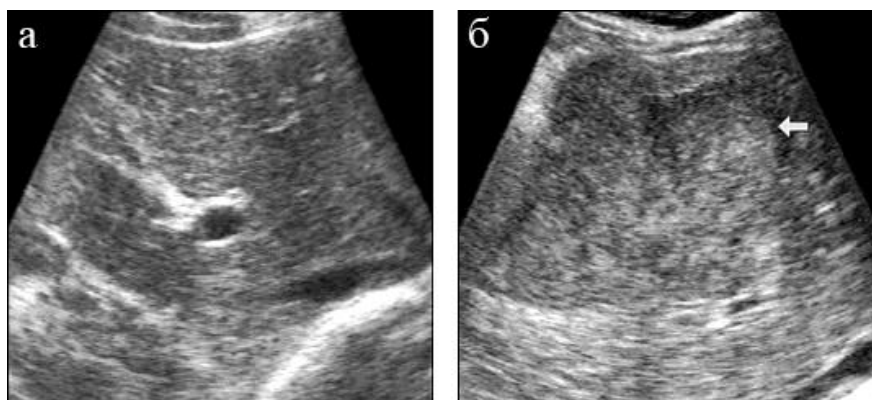


Рис. 1. Примеры исходных изображений нормальной печени (а) и печени с опухолью (б)

С целью количественной оценки результатов из исходных изображений были нарезаны области интереса размером 64×64 пиксела путем перемещения по всему изображению окна указанного размера со сдвигом в 20 пикселей. Таким образом, из каждого исходного изображения было получено 100 областей, содержание которых отличалось как минимум на 31 % (в случае соседних по горизонтали или вертикали участков). Соответственно общее количество тестовых областей интереса составляло выборку из 1600 участков ультразвуковых изображений. Характерные примеры полученных областей показаны на рис. 2. Для упрощения ссылок приведенные примеры пронумерованы от 1 до 12 (см. цифры над каждой из 12 областей).

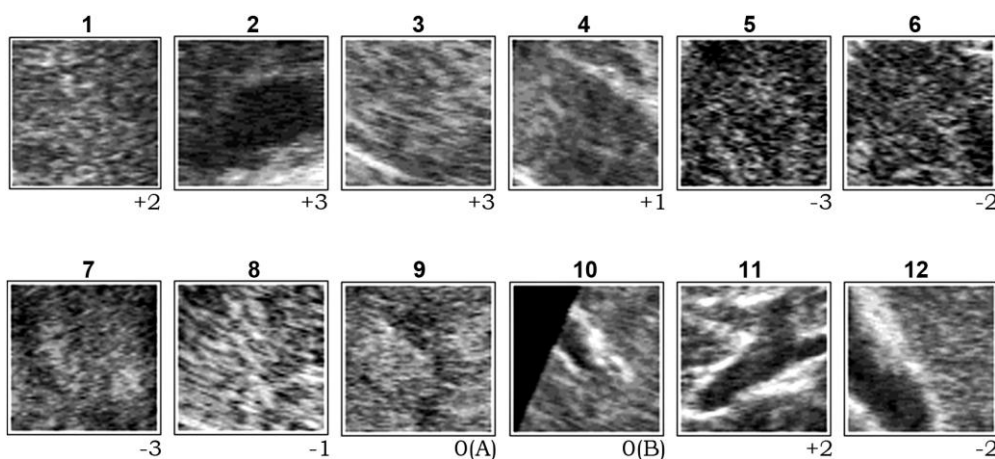


Рис. 2. Примеры областей интереса, иллюстрирующие норму (1–4), опухоль (5–8) и специальные случаи (9–12)

Кроме того, для оценки свойств текстуры печени в норме использовались семь изображений печени (аксиальные слои компьютерных томограмм) размером 512×512 пикселей, представляющих анатомию органа в диапазоне приблизительно от желчного пузыря до левой доли.

1.2. Основные этапы исследования

Разработка предлагаемого метода распознавания злокачественных опухолей на ультразвуковых изображениях печени выполнялась в три этапа:

1. Отбор признаков ультразвуковых изображений, которые являются потенциально полезными для решения задачи распознавания опухолей.

2. Выбор диагностической шкалы для представления результатов и формирование решающих правил для вычисления результирующего значения интегрального количественного параметра, выражающего степень принадлежности анализируемого участка изображения к норме или патологии.

3. Программная реализация решающих правил и комплексное тестирование программного обеспечения с целью количественной оценки эффективности предлагаемого метода.

Следует подчеркнуть, что в соответствии с «экспертным» подходом, принятым в качестве основополагающей характеристики и отличительной черты настоящей работы, на всех этапах ее выполнения предпочтение отдавалось именно экспертному способу принятия решений. Указанные экспертные правила применялись при выборе полезных признаков изображений, разбиении тех или иных шкал на подходящие интервалы, выборе ограничительных значений (порогов) используемых величин и т. д. По мнению автора, это обеспечивает желаемую однородность и логичность всей разработки, а также ее концептуальное единство и простоту сочетания отдельных частей.

В качестве иллюстрации рассмотрим ситуацию (рис. 3), в которой два класса объектов являются линейно разделимыми в двумерном пространстве признаков. Однако во втором классе (объекты, изображенные квадратами) есть объекты-исключения, которые попадают в область признакового пространства (X, Y) , характерную для первого класса.

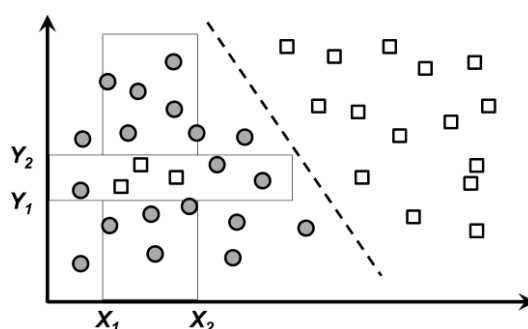


Рис. 3. Пример двух классов объектов, иллюстрирующий их корректное распознавание за счет комбинации линейного уравнения делимости и правила, описывающего исключения для объектов «квадрат»

Указанные исключения формально определяются как объекты, значения параметра X у которых находятся в интервале (X_1, X_2) , а Y — в интервале (Y_1, Y_2) . В случае системы, основанной на правилах, данное условие легко представляется в виде дополнительного решающего правила ЕСЛИ – ТО, которое определяет, что распознаваемый объект относится к классу квадратов тогда, когда его параметры лежат в указанных интервалах. Однако при использовании классических процедур распознавания с линейным и даже нелинейным разделением пространства признаков задача распознавания становится нетривиальной. В контексте данной работы примером подобной ситуации может служить решающее правило, относящее участок изображения УЗИ к классу «не опухоль» в случае, если он расположен на расстоянии менее чем 1 см от верхней (но не нижней) его кромки, т. е. заведомо соответствует коже и подкожным тканям, а не печени.

1.3. Отбор полезных признаков изображений

На предварительном этапе данного исследования была проведена оценка эффективности нескольких известных типов признаков (параметров) различных уровней сложности, часто применяемых для описания содержания медицинских изображений. В частности, поскольку нормальная паренхима и участки опухолей на ультразвуковых изображениях печени имеют типичное текстурное проявление и задача их дифференциации явно относится к проблеме классификации и распознавания текстур, была проведена оценка полезности матриц совместной встречаемости, которые широко используются при анализе текстур. Кроме того, было протестировано качество классификации участков изображений различных типов на основе вейвлетов и некоторых других типов дескрипторов.

В результате установлено, что указанные подходы к описанию структуры нормальных и пораженных участков печени не обеспечивают приемлемого уровня их распознавания как в чистом, идеализированном, случае двух классов норма – патология, так и тем более в сочетании с другими типами участков, присутствующих на реальных изображениях (ультразвуковые

тени, кровеносные сосуды и т. п.). Судя по всему, низкая эффективность упомянутых дескрипторов изображений объясняется целым рядом особенностей формирования ультразвуковых изображений. К ним относятся: труднопредсказуемые вариации яркости пикселей (интенсивность эха), чрезвычайно высокая вариабельность и временная нестабильность изображений, вызванная такими факторами, как положение сенсора в пространстве, флуктуации, обусловленные пульсацией крови в кровеносных сосудах и неконтролируемыми изменениями степени давления сенсора на тело пациента при ручном сканировании врачом, различная толщина и локальные особенности подкожной жировой ткани, всевозможные эффекты, связанные с ультразвуковыми тенями, а также типично высокие шумы и характерная спекловая структура изображений. В связи с этим ниже рассматриваются только параметры изображений, которые в той или иной степени полезны для решения поставленной задачи.

Оценивались гистограммы яркости для областей интереса размером 64×64 пиксела, их форма, а также статистические моменты. Было установлено, что указанные признаки изображений не являются полезными с точки зрения решения поставленной задачи. Однако они могут быть использованы во вспомогательных целях, таких, например, как детектирование краев сектора на изображениях, получаемых с помощью конвексных сканеров (см. рис. 1 и область интереса 10 на рис. 2).

Для вычисления градиента яркости использовался известный дифференциальный оператор Собеля с локальной окрестностью 3×3 пиксела. Количественная оценка градиентных признаков показала, что в достаточно большом количестве случаев (около 70–75 %) формы гистограмм величин градиентов для нормы и опухоли существенно различаются (см. первые две секции на рис. 4). Тем не менее для остальных случаев (типа областей 1 и 7 на рис. 2 и последней, третьей, секции на рис. 4) значимых различий в распределениях величин градиентов не наблюдается. Данный факт, вероятно, можно объяснить тем, что в подобных описаниях локальной градиентной структуры изображений не учитывается такая глобальная характеристика пространственно-яркостного строения текстурного объекта, как его форма.

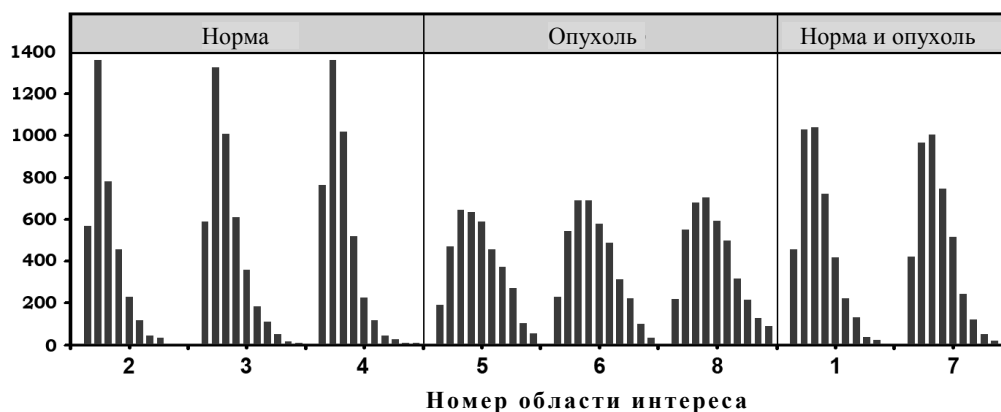


Рис. 4. Гистограммы абсолютных величин градиентов яркости для некоторых областей интереса, представленных на рис. 2 (номера областей указаны на оси абсцисс)

Поскольку признаки, основанные на величинах градиентов, очевидно полезны, они были использованы при построении диагностических решающих правил. После проведения серии экспериментов методом проб и ошибок (которые, в силу их типичности, в англоязычной литературе обозначаются стандартным термином «trial-and-error») была предложена следующая практическая процедура использования величин градиентов:

1. Вычисление градиентного изображения анализируемой области интереса, каждый пиксел которого содержит абсолютное значение градиента яркости в его 3×3 окрестности (ориентация градиента не используется).

2. Разбиение всего диапазона градиентов 0–800 на четыре подуровня со статистически одинаковой занимаемой площадью и замена величин градиентов на коды соответствующих диапазонов (в скобках даны используемые пороговые значения для величин градиентов):

код $L = 0$: «нулевой» градиент (0–30); код $L = 1$: «низкий» градиент (31–80);

код $L = 2$: «средний» градиент (81–300); код $L = 3$: «большой» градиент (301–800).

3. Применение операции порогового ограничения (бинаризации) участков по кодам уровней градиентов. Сегментация и разметка каждого из полученных участков с одинаковыми уровнями градиентов с помощью алгоритма наращивания областей (region growing).

4. Вычисление полной площади (множества пикселей p , занимающих участки с каждым из четырех уровней градиента) и «чистой» площади участков (множества пикселей pc), т. е. полной площади за вычетом пикселей, образующих внешние и внутренние (соседние с дырками) границы.

В результате выполнения описанной процедуры получаются восемь параметров, которые характеризуют распределение площадей анализируемой области интереса, занимаемых градиентами различного уровня. В дополнение к ним в качестве общих характеристик области интереса использовались минимальное, максимальное и среднее значения градиентов, подсчитываемые по всей области за исключением участков, в которых вариации яркости отсутствуют. В качестве иллюстрации рассмотрим пример использования градиентных параметров для «отбраковки» входных областей интереса, таких, например, как область 10 на рис. 2. Чистая площадь участков с нулевым уровнем градиента ($L = 0$) в этой области составляет 54,5 %, что приблизительно в 5–10 раз превышает аналогичный показатель любой другой области из числа представленных на рис. 2. Заметим, что при этом гистограммы градиентов для области 10 и, например, области 1 похожи.

Под ориентационными параметрами текстуры изображений печени в настоящей работе понимаются количественные признаки, основанные на так называемых ориентационных гистограммах. Способы вычисления ориентационных гистограмм для двумерных цифровых изображений с использованием подходящих градиентных операторов известны достаточно давно. В русскоязычной литературе одним из первых исследователей, разработавших соответствующее программное обеспечение и успешно использовавших ориентационные параметры для описания изображений еще в начале 80-х гг. прошлого века, являлся А.Ю. Сасов [7]. Позже, уже в 1990-х гг., в мире наблюдалась очередная волна интереса к этому простому, но весьма эффективному способу описания текстур, за которым с тех пор закрепилась англоязычная аббревиатура HOG (Histogram of Oriented Gradients), а также было предложено обобщение метода вычисления ориентационных гистограмм для 3D-изображений [8, 9].

Поскольку текстура изображений УЗИ печени обладает типично высокой пространственной частотой, градиенты вычислялись с помощью классического оператора Собеля с окном 3×3 . Локальные ориентации рассматривались в пределах углов $0-180^\circ$, т. е. фактически рассматривались углы касательных к локальным структурам изображений, которые перпендикулярны градиентам яркости. Соответственно результирующие ориентационные гистограммы были симметричными относительно горизонтальной оси. Формально ориентационные гистограммы представляли собой векторы чисел W длиной N :

$$W = \langle w_1, w_2, \dots, w_N \rangle,$$

где w_i – нормированное на сумму значение количества векторов градиентов, попадающих в сектор азимутальных углов с номером i . В данной работе количество интервалов углов было принято $N = 6$, что обеспечило необходимый компромисс между чувствительностью (много секторов) и устойчивостью (мало секторов) для участков изображений размером 64×64 пиксела.

На рис. 5 представлены типичные примеры ориентационных гистограмм для участков печени, полученных с помощью компьютерной томографии, которые представляют «реальное» ориентационное строение текстуры печени, а также с помощью изображений, полученных на линейных и конвексных ультразвуковых сканерах. На рисунке видно, что текстура печени на ультразвуковых изображениях обоих типов имеет типичную доминирующую горизонтальную составляющую, что обусловлено самим принципом формирования цифрового изображения на основе ультразвукового эха.

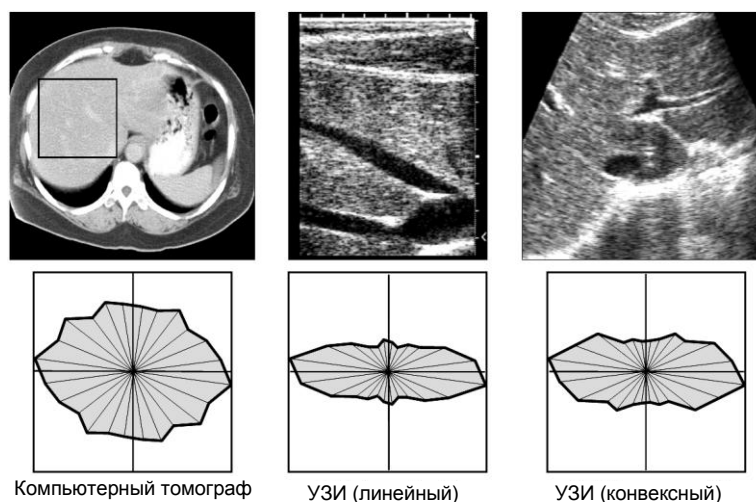


Рис. 5. Примеры ориентационных гистограмм для изображений печени, полученных с помощью компьютерной томографии и ультразвуковых сканеров двух типов

В качестве количественного параметра, характеризующего степень анизотропии, использовался коэффициент анизотропии $k_a \geq 1$, определяемый как

$$k_a = \frac{\max_i(w_i)}{\min_i(w_i)}.$$

Кроме того, учитывая характерную вытянутость ориентационных гистограмм ультразвуковых изображений, полезным оказался также параметр, количественно выражающий ее вертикальную составляющую, который был условно назван коэффициентом вертикальности. Для $N = 6$ этот коэффициент естественным образом определяется как

$$k_v = \frac{w_3+w_4}{w_1+w_6}.$$

Характерные примеры ориентационных гистограмм вместе с соответствующими значениями коэффициентов анизотропии для контрольных и опухолевых участков печени представлены на рис. 6. Экспериментальное исследование ориентационных свойств различных участков изображений показало, что участки с опухолями обычно имеют значительно меньшие значения коэффициентов анизотропии. Очевидно, это связано с тем, что возникновение опухоли разрушает естественную структуру органа, делая ее менее упорядоченной и более похожей на изотропный случайный шум. Данное предположение также подтверждается результатами исследования ориентационных свойств изображений других органов, которые показывают уменьшение анизотропии как по мере развития заболевания, так и при естественном старении в норме (см., например, [10]).

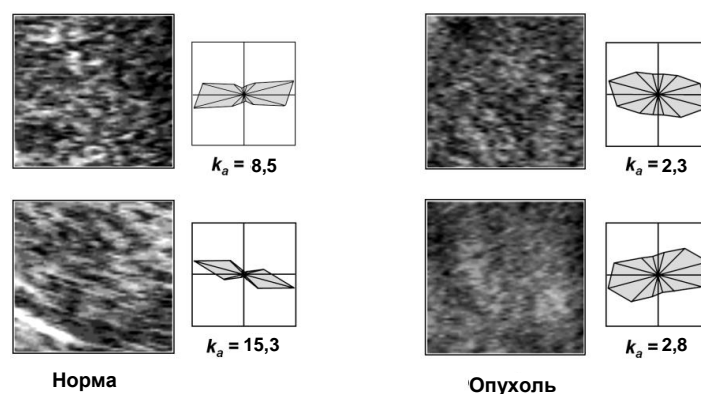


Рис. 6. Типичные примеры ориентационных гистограмм для нормальных участков печени и участков с опухолью

Экспериментальная оценка дискриминационной способности коэффициента анизотропии k_a показала, что его использование обеспечивает от 80 до 90 % корректных отнесений анализируемого участка к опухоли или норме. Следует отметить, что указанный уровень корректности достигался только при условии отсутствия в поле зрения таких шумовых факторов, как крупные кровеносные сосуды, края органа, специфические структуры в верхнем участке сектора сканирования и др. Учитывая приведенные оценки, коэффициент анизотропии k_a был также отобран в качестве информативного признака для решения задачи детектирования опухолей. В дополнение к нему в качестве вспомогательного параметра был выбран определенный выше коэффициент вертикальности k_v , который оказывается весьма полезным при распознавании участков со значительной вертикальной компонентой (вертикально-ориентированным кровеносным сосудом, нисходящим краем органа, вертикальной ультразвуковой тенью от объекта, непрозрачного для ультразвука и др.).

Следует заметить, что ориентационные параметры области интереса обладают таким важным свойством, как слабая чувствительность к вариациям в уровне яркости и низкочастотным шумам, наличие систематического затухания («ската») яркости к низу изображения УЗИ, обусловленного затуханием отраженного ультразвукового сигнала, и некоторыми другими.

1.4. Диагностическая шкала

Результат распознавания области интереса представлялся в виде интегральной диагностической оценки DS. Числовое значение оценки определяет, относится рассматриваемый участок к норме ($DS > 0$) или опухоли ($DS < 0$). При этом были выделены шесть симметричных уровней степени уверенности отнесения участка к норме и соответствующие им значения цветовых индикаторов результата (табл. 1).

Таблица 1

Диагностическая шкала

Значение оценки DS	Уверенность отнесения к норме	Цвет индикатора результата
+3	Уверенное <i>да</i>	Ярко-зеленый
+2	<i>Да</i>	Зеленый
+1	Неуверенное <i>да</i>	Темно-зеленый
0	Неопределенность	Серый
-1	Неуверенное <i>нет</i>	Темно-красный
-2	<i>Нет</i>	Красный
-3	Уверенное <i>нет</i>	Ярко-красный

Неопределенное значение $DS = 0$ присваивается диагностической оценке в следующих случаях:

$DS = 0(A)$ – предъявленная область интереса представляет собой пограничный случай между нормой и патологией, и однозначное решение не может быть принято (см., например, область 9 на рис. 2);

$DS = 0(B)$ – задача распознавания не может быть решена из-за неудачного выбора участка изображения в качестве области интереса. Например, участок содержит слишком много фона (см. область 10 на рис. 2), значительная часть участка занята крупным кровеносным сосудом и др.;

$DS = 0(C)$ – предъявленный участок не опознан как фрагмент изображения УЗИ (область сканирования расположена вне тела пациента, слишком большая прослойка воздуха между сенсором и телом и др.).

Все возможные варианты значений диагностической оценки DS, за исключением $DS = 0(C)$, проиллюстрированы на рис. 2.

1.5. Решающие правила

Общий алгоритм распознавания выбранных областей интереса состоит из следующих шагов:

1. Вычисление параметров (признаков) участка, т. е. области интереса входного изображения УЗИ, которые будут использоваться на следующих этапах алгоритма распознавания.
2. Входной контроль предъявленной области интереса на предмет ее допустимости и пригодности для дальнейшего анализа, т. е. отсеивание областей типа $DS = 0(B)$ и $DS = 0(C)$.
3. Инициализация внутренней диагностической оценки IDS. В качестве начального значения оценки IDS используется значение коэффициента анизотропии области интереса входного изображения УЗИ, т. е. IDS измеряется в единицах, эквивалентных коэффициенту анизотропии.
4. Выполнение решающих правил, которые последовательно корректируют и уточняют значение внутренней диагностической оценки IDS.
5. Вычисление значения выходной диагностической оценки DS на основе внутренней оценки, внесение поправок и вывод результатов.

Ключевые моменты алгоритма вывода финального значения диагностической оценки DS поясняются ниже.

Пригодность для дальнейшего анализа предъявленной области интереса контролируется путем проверки на принадлежность значений ее параметров допустимым интервалам, границы которых выставлены на основе анализа типичных примеров соответствующих областей интереса УЗИ на этапе разработки. Основными правилами типа ЕСЛИ – ТО, используемыми на данном этапе, являются следующие:

$$\text{if } ((s(p[L=2]) < 15\%) \text{ or } (m1(p[L=0] \cup p[L=1] \cup p[L=2] \cup p[L=3]) < 90)) \\ \text{then set } DS=0(C);$$

$$\text{if } (k_a > 120) \text{ then set } DS=0(C);$$

$$\text{if } ((s(p[L=0]) < 10\%) \text{ and } (s(pc[L=0]) > 6\%)) \text{ then set } EdgeVessel = true;$$

$$\text{if } ((EdgeVessel = true) \text{ and } ((k_a < 7,0) \text{ or } (k_u > 0,5))) \text{ then set } DS=0(B),$$

где $s()$ обозначает площадь соответствующего участка области интереса, представленного выражением в скобках, а $m1$ – статистический момент первого порядка, т. е. на практике – среднее значение яркости, подсчитанное по указанному множеству пикселей. Близкие значения параметров площади $s(p) \approx s(pc)$ говорят о том, что пиксели с рассматриваемым уровнем градиента L образуют некоторую большую связную область. Действительно, легко видеть, что в противном случае, т. е. в случае конфигурации из мелких сегментов типа «соли и перца», общее количество пикселей p немного больше числа внутренних пикселей pc соответствующих микросегментов $s(p) \gg s(pc)$, так как подавляющее большинство пикселей одновременно являются граничными. Поэтому третье правило, приведенное выше, устанавливает флаг *EdgeVessel* (край – сосуд) при условии наличия достаточно большой связной, нетекстурированной области с однородной яркостью ($L = 0$, градиент близок к нулю).

Внутренняя диагностическая оценка ID является внутренней переменной системы, значение которой измеряется в тех же единицах, что и коэффициент анизотропии k_a и которая соответствует некоторому «виртуальному» участку изображения, основанному на исходном. Следовательно, в качестве начального значения IDS принимается реальное значение коэффициента анизотропии анализируемой области интереса.

Формально выполнение решающих правил может рассматриваться как процесс последовательной корректировки внутренней диагностической оценки IDS и получения конечного значения DS. Иными словами, применение решающих правил может интерпретироваться как процесс корректировки исходного значения коэффициента анизотропии с целью компенсации всевозможных факторов, влияющих на показатели его анизотропии в идеальных условиях, т. е. при наблюдении соответствующих структур изображения внутри однородной паренхимы печени.

В описываемой реализации внутренняя оценка IDS выражает степень близости области интереса к норме и опухоли в условной шкале анизотропии [1,2; 120,0]. Следующие экспертные (эмпирические) решающие правила иллюстрируют процесс корректировки диагностической оценки IDS, осуществляемой на третьем этапе распознавания:

if ((EdgeVessel = true) and ($k_a \geq 7,0$)) then increase IDS by 3,0;
if ($s(p[L = 3]) < 2,5$ and $s(pc[L = 3]) > 50\%$ and (EdgeVessel = true))
 then set Vein = true;
if ((Vein = true) and ($k_a < 6,8$)) then increase IDS by 2,5;
if ($(s(p[L = 1]) > 20\%)$ and $(s(p[L = 3]) > 4\%)$ and $(s(pc[L = 3]) < 10\%)$)
 then increase IDS by 1,5.

На заключительном этапе распознавания результирующая диагностическая оценка DS определяется на основе внутренней оценки IDS с помощью таблично заданной функции (табл. 2). В приведенные интервалы IDS входит правая граница.

Таблица 2

Соответствие внутренней и внешней диагностических оценок

IDS	$\leq 3,0$	3,0–4,5	4,5–5,4	5,4–6,3	6,3–7,3	7,3–10,0	$> 10,0$
DS	-3	-2	-1	0(A)	+1	+2	+3

2. Результаты

Результаты распознавания 1600 областей интереса, выделенных на изображениях УЗИ печени, представлены в табл. 3 отдельно для изображений с опухолями и изображений печени в норме.

Таблица 3

Результаты распознавания

Тип изображения	Распределение областей интереса в соответствии с результирующей диагностической оценкой DS								
	-3	-2	-1	0(A)	0(B)	0(C)	+1	+2	+3
Нормальная печень (800 областей)	0	2	0	4	134	18	26	130	486
Печень с опухолями (800 областей)	51	164	66	45	147	21	52	103	151

Естественно, что в случае нормальной печени все результаты распознавания с отрицательным значением диагностической оценки $DS < 0$, т. е. отнесение предьявленных участков к опухоли, являются ошибочными. Как видно из табл. 2, из 800 областей интереса две области (0,25 %), одна из которых показана на рис. 2 (область 12), были ошибочно отнесены к опухоли со средним уровнем уверенности $DS = -2$. Кроме того, четыре области (0,5 %) были отнесены к пограничному случаю между нормой и патологией, т. е. не дифференцированы. Таким образом, точность распознавания составила 99,75 % при 0,5 % недифференцированных образцов. Среди некорректных областей с оценками $DS = 0(B)$ и $DS = 0(C)$ подавляющее большинство составляли участки, выделенные в области левого и правого верхних углов изображений с фоном (см. область 10 на рис. 2), а также в верхней части сектора сканирования.

В случае печени с опухолями (нижняя графа табл. 3) возможны все варианты значений DS. Для количественной оценки качества распознавания был введен индекс качества $I_Q = \{0, 1, \dots, 6\}$, вычисляемый как абсолютное значение разности между компьютерной диагностической оценкой DS и диагностической оценкой DS_E , даваемой экспертом:

$$I_Q = |DS - DS_E|.$$

Заметим, что присвоение подходящего значения для DS_E по результатам визуального анализа 800 областей на самом деле не потребовало от эксперта больших усилий, так как фактически на каждом изображении необходимо было поставить отрицательную оценку только для области опухоли и ее окрестностей. Остальные участки автоматически получали положительные значения нормы.

Для удобства весь интервал значений 1–6 индекса качества распознавания I_Q был разбит на три подинтервала с понятной пользователю интерпретацией. Указанные подинтервалы вместе с попавшими в них областями интереса, отражающие результаты распознавания УЗИ печени с опухолями, представлены в табл. 4.

Таблица 4

Результаты сравнения компьютерного распознавания и распознавания врачом-экспертом

Области интереса	Точное распознавание $I_Q = 0$	Удовлетворительное распознавание $I_Q = 1, 2$	Ошибка распознавания $I_Q > 2$
Количество	517	76	39
Процент от общего числа	81,8	12,0	6,2

Суммируя все результаты, можно сказать, что из 1280 областей интереса, пригодных для анализа (случаи 0(B) и 0(C) исключены), 1163 области (90,9 %) были распознаны точно, а результаты распознавания 41 области (3,2 %) были квалифицированы как ошибочные. Кроме того, результаты распознавания остальных 76 областей (5,9 %) были признаны удовлетворительными.

Заключение

По результатам проведенных исследований и разработок можно сделать следующие выводы.

Количественные параметры, характеризующие пространственное распределение областей с различными уровнями градиента яркостей на изображениях УЗИ печени, а также интегральные оценки анизотропии текстуры могут быть использованы для решения задач обнаружения и распознавания опухолей.

Для используемого набора УЗИ предложенный метод распознавания произвольных областей интереса на основе набора правил позволяет достигнуть удовлетворительного качества распознавания опухолей для 96,8 % тестовых областей интереса размером 64×64 пиксела. Тем не менее относительно малое количество использованных тестовых изображений не позволяет утверждать, что полученные результаты устойчивы. Необходимо провести комплекс дополнительных исследований, прежде чем предложенный метод может быть рекомендован для использования в реальном диагностическом процессе.

Автор выражает глубокую благодарность доктору медицинских наук, профессору С.И. Пиманову за экспертную помощь в получении корректных диагностических оценок тестовых участков изображения УЗИ печени.

Список литературы

1. Оценка эндогенной интоксикации и прогнозирование гнойно-воспалительных осложнений у онкологических больных (инструкция по применению) / Р.М. Смолякова [и др.]. – Утв. Минздравом Респ. Беларусь 01.07.05. – Минск : НИИ онкологии и медицинской радиологии им. Н.Н. Александрова, 2005. – 16 с.
2. Способ дифференциальной диагностики стерильного и инфицированного панкреонекроза : пат. 14881 Респ. Беларусь, МПК (2006) G 01N 33/52 / А.А. Литвин [и др.] ; заяв. Гомельский мед. ун-т ; опубл. 2010.08.30 // Афіцыйны бюл. / Нац. цэнтр інтэлектуал. уласнасці. – 2010. – № 4. – С. 31–32.

3. Оценка анизотропии КТ-изображений в диагностике инфицированного панкреонекроза / А.А. Литвин [и др.] // Вестник новых медицинских технологий. – 2013. – Т. 20, № 3. – С. 22–26.

4. Simple ultrasound rules to distinguish between benign and malignant adnexal masses before surgery: prospective validation by IOTA group / D. Timmerman [et al.] // British Medical Journal. – 2010. – Vol. 341. – P. 6839.

5. A simple clinical decision rule to rule out appendicitis in patients with nondiagnostic ultrasound results / M.M. Leeuwenburgh [et al.] // Academic Emergency Medicine. – 2014. – Vol. 21(5). – P. 488–496.

6. An atlas of surface microscopy of pigmented skin lesions: Dermatoscopy. 2 ed. / S.W. Menzies [et al.]. – Sydney : McGraw-Hill Book Company Australia, 2002. – 186 p.

7. Сасов, А.Ю. Развитие аналитических методов обработки информации в растровой электронной микроскопии : автореф. дис. ... канд. физ.-мат. наук / А.Ю. Сасов. – М. : МГУ, 1984.

8. Kovalev, V.A. Texture anisotropy in 3D images / V.A. Kovalev, M. Petrou, Y.S. Bondar // IEEE Transactions on Image Processing. – 1999. – Vol. 8, no. 3. – P. 346–360.

9. Kovalev, V.A. Texture analysis in three dimensions as a cue to medical diagnosis / V.A. Kovalev, M. Petrou // Processing and Analysis: Handbook of Medical Imaging; I. Bankman (ed.). – San Diego : Academic Press, 2000. – P. 231–247.

10. Kovalev, V. Texture anisotropy of the brain's white matter as revealed by anatomical MRI / V. Kovalev, F. Kruggel // IEEE Transactions Medical Imaging. – 2007. – Vol. 26, no 5. – P. 678–685.

Поступила 08.11.2015

*Объединенный институт проблем
информатики НАН Беларуси,
Минск, Сурганова, 6
e-mail: vassili.kovalev@gmail.com*

V.A. Kovalev

A RULE-BASED METHOD FOR TUMOR RECOGNITION IN LIVER ULTRASOUND IMAGES

A method is suggested for detecting malignant tumors in liver ultrasonic images. The method is based on decision rules which utilize quantitative features of liver image texture such as the degree of texture anisotropy, distribution of intensity gradients, the area of connected components with certain image properties and some other. On a set of 1280 regions of interests sampled from 26 test images it is demonstrated that the method provides an acceptable level of tumor recognition accuracy in 96,8 % of cases.