

## ОБРАБОТКА ИЗОБРАЖЕНИЙ

УДК 004.93'1; 004.932; 615.47; 616-7; 681.73

П.В. Лукашевич, Б.А. Залесский, А.И. Кравчонок

СЕГМЕНТАЦИЯ АРТЕРИИ НА УЛЬТРАЗВУКОВЫХ  
ИЗОБРАЖЕНИЯХ ЩИТОВИДНОЙ ЖЕЛЕЗЫ

*Предлагается алгоритм автоматического поиска и сегментации артерий на трехмерных ультразвуковых снимках щитовидной железы. Обнаружение и сегментация артерий – важный начальный этап автоматической обработки ультразвуковых изображений (УЗИ) органа, так как отсегментированные изображения сосудов служат опорными точками для дальнейшей обработки УЗИ, облегчая последующую сегментацию снимков.*

*Особенностью предлагаемого алгоритма является относительная простота его реализации при высоком качестве восстановления.*

**Введение**

Восстановление трехмерных объектов по двумерным изображениям их плоских сечений – актуальная в настоящее время задача. Ее актуальность обусловлена широким использованием средств обработки и анализа изображений в различных естественных науках, в промышленности, системах проектирования и дизайна и т. д. За последние десятилетия методы обработки изображений получили широкое распространение и в медицине. Это вызвано в первую очередь большим значением медицинских изображений для диагностики и лечения пациентов и вследствие этого широкой распространенностью методов медицинского сканирования, таких как компьютерная и магниторезонансная томографии (КТ и МРТ), ультразвуковое сканирование и т. д. [1, 2].

В наши дни в медицине все шире используются трехмерные изображения внутренних органов, а это, в свою очередь, вызывает необходимость усовершенствования и развития методов их обработки. Одной из важнейших задач автоматической интерпретации изображений, в том числе и медицинских, является их сегментация. Сегментированные изображения легче обрабатывать и визуализировать, они более информативны для специалистов. Следует заметить, однако, что, в отличие от КТ- и МРТ-изображений, УЗИ имеют худшее качество: больший уровень шума и меньшую контрастность, на них часто присутствуют артефакты, вызванные отражением и дифракцией ультразвуковых волн, что затрудняет распознавание ткани. Именно этими сложностями и обусловлено наличие большого количества подходов полуавтоматической или даже полностью ручной сегментации щитовидной железы и отсутствие методов ее автоматической сегментации.

При полуавтоматической сегментации квалифицированный специалист по ультразвуковым снимкам выполняет выделение границы органа на нескольких двумерных изображениях его сечений вручную, а затем алгоритм выполняет полную обработку изображения, его визуализацию и вычисление объема. Количество обводок, выполненных вручную, зависит от выбранного способа восстановления поверхности и варьируется от 5 до 15. Выполнение ручных обводок – утомительная операция, требующая хорошего уровня подготовки специалистов.

Общеизвестно, что задача автоматической сегментации медицинских изображений, в том числе и щитовидной железы, сложна. Трудности ее решения объясняются низким разрешением сканера, слабой контрастностью изображений тканей щитовидной железы и ее сложной формой. Контур органа на двумерных слоях трехмерного УЗИ сильно варьируется от пациента к пациенту даже на здоровых железах, а наличие патологий только усугубляет эту проблему. Поэтому в настоящее время не существует полностью автоматических методов сегментации данного органа на основе УЗИ.

Некоторые особенности строения щитовидной железы могут быть использованы для ее сегментации, в том числе и автоматической. Одна из таких особенностей – наличие артерий,

которая в большинстве случаев расположена вплотную к органу. В свою очередь, артерия различима на УЗИ, поэтому можно ставить задачу ее автоматического выделения. Таким образом, автоматическое нахождение артерии облегчает ручную сегментацию контура железы, указывая начальную точку контура и часть границы органа. В дальнейшем предполагается использовать информацию о положении артерии и для автоматической сегментации железы, например, методом активных контуров.

Задача восстановления сети кровеносных сосудов также актуальна в различных областях обработки медицинских изображений [3–7]. Для ее решения используются пороговые, частотные, основанные на Фурье- и вейвлет-анализе изображений [4], морфологические [5] и другие методы [6, 7]. Они дают хорошие результаты при обработке КТ- и МРТ-снимков большого разрешения, а также изображений, полученных с использованием контрастирующих веществ. Однако вышеупомянутые подходы не могут быть применены для нахождения центральной линии сосуда на УЗИ щитовидной железы. Это связано прежде всего с особенностями УЗИ внутренних органов, в том числе с низким разрешением и контрастностью таких изображений. Авторам не известны алгоритмы автоматической сегментации изображений щитовидной железы или выделения ее областей. В настоящей статье предложен алгоритм автоматического выделения артерии щитовидной железы, основанный на совместном анализе двухмерных послойных изображений трехмерного УЗИ.

Трехмерное УЗИ щитовидной железы, полученное, например, методом «свободной руки» [2], обычно состоит из 50–400 двухмерных изображений ее сечений. Из-за возникающих при съемке помех видимость артерии на разных двухмерных снимках меняется от очень плохой, когда она с трудом обнаруживается визуально, до удовлетворительной, когда сосуд может быть отсегментирован автоматически. Поэтому алгоритм предполагает одновременное использование всех послойных изображений для выполнения сегментации.

Анализ большого числа УЗИ, записанных в соответствии с протоколом обследования щитовидной железы, показал, что размер плоских горизонтальных сечений артерии изменяется на разных ультразвуковых снимках лишь незначительно, а их форма в подавляющем числе случаев близка к круглой. Вследствие этого в алгоритме использовано предположение о том, что на всех плоских изображениях артерия внутри щитовидной железы имеет круглое сечение постоянного радиуса. Это позволяет свести сегментацию сосуда только к определению местоположения его центра.

Для определения положения центра используется оконный фильтр со специально подобранным ядром. Оптимальный размер окна фильтра и его коэффициенты определялись эмпирическим путем так, чтобы максимизировать отклик с УЗИ в месте расположения сосуда.

После обработки всех послойных изображений фильтром вычисляется гладкая пространственная кривая, пересекающая эти плоские изображения в точках, суммарное значение отклика фильтра которых максимально. Для завершения сегментации артерий достаточно провести на каждом слое окружность с центром, лежащим на построенной кривой, и выбранным ранее радиусом  $r$  оконного фильтра.

## 1. Особенности сегментации

Как было упомянуто выше, изучение большого набора УЗИ показало, что форма сечений артерии на различных послойных изображениях изменяется незначительно, оставаясь близкой к круглой. Размеры плоских перпендикулярных сечений артерии также практически не изменяются. Поэтому логичным было сконструировать оконный фильтр, выделяющий именно круглые области. Многочисленные компьютерные эксперименты подтвердили допустимость данного предположения.

Сразу отметим, что использование других способов сегментации круглых областей, таких, например, как фильтры Хафа, пороговые или частотные фильтры, в данном случае затруднительно. Прежде всего эти трудности вызваны малым разрешением УЗИ и их сильной зашумленностью. Из-за этого, а также из-за наличия внутри железы мелких сосудов на двухмерных УЗИ щитовидной железы нередко возникают области, похожие на сечение артерии, что может приводить при сегментации вышеуказанными методами к нахождению большого числа ложных сечений артерии.

Для правильного построения модели ядра фильтра учитывались особенности УЗИ сосуда. Во-первых, сосуд заполнен кровью, которая прозрачна для звуковой волны. Поэтому теоретически внутренность сосуда на УЗИ должна быть черной, однако на практике цвет внутренности сосуда существенно зависит от настроек сканера, а также его модели. Чаще всего внутренность артерии имеет цвет, отличный от черного, и даже текстуру, которые появляются вследствие отражения волны сканера от стенок артерии. При этом средний уровень яркости изображения артерии ниже уровня яркости окружающей ткани (рис. 1).

Во-вторых, сосуд состоит из прочной плотной ткани, хорошо отражающей ультразвуковой сигнал. На изображении она практически всегда имеет частично или полностью повышенную эхогенность, даже если внутренность сосуда прозрачна, а ткань вокруг сосуда гипозоногенна. Поэтому выбранный оконный фильтр должен давать максимальный отклик на центрально-симметричных структурах с темной внутренностью и светлой наружной частью, причем отклик должен быть тем больше, чем контрастнее этот переход. Для более точной классификации полезно также знать и размер сосуда. Такая информация задавалась однократно в процессе настройки алгоритма для конкретного типа ультразвукового оборудования, так как эта характеристика практически одинакова у взрослых людей.

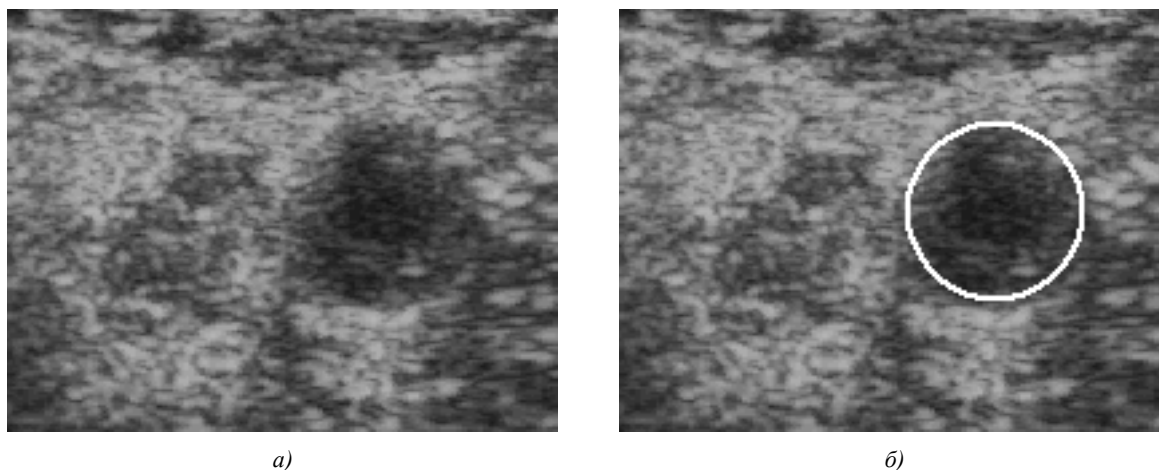


Рис. 1. Пример области УЗИ, содержащей сосуд:  
а) исходное изображение сосуда; б) найденный предлагаемым алгоритмом контур этого сосуда

В результате анализа свойств сосуда на имеющемся наборе УЗИ была предложена следующая структура ядра оконного фильтра: центральная часть в форме круга с радиусом  $r$ , равным радиусу внутреннего сечения сосуда с отрицательными коэффициентами, и внешняя часть в форме кольца радиуса  $R = \frac{4}{3}r$  с положительными коэффициентами (рис. 2). Эксперименты

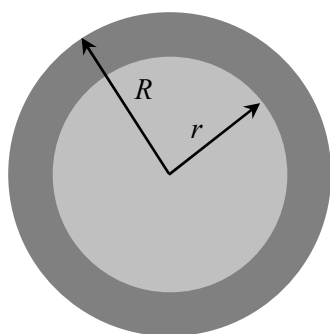


Рис. 2. Структура ядра оконного фильтра. Радиус  $r$  соответствует радиусу артерии

показали, что наилучшие результаты сегментации достигаются при использовании значений  $-3$  для внутренней и  $+2$  для внешней частей окна фильтра.

Пример обработки плоского слоя УЗИ описанным оконным фильтром приведен на рис. 3. Более светлые области соответствуют большому значению отклика фильтра. Стрелки на рисунке указывают на локальные максимумы оконного фильтра.

Как показали эксперименты, во многих случаях положение глобального максимума на обработанном изображении соответствует положению центра сосуда, однако так происходит не всегда (см. рис. 3). Наличие на железе различных образований, таких как видимые кровеносные сосуды, опухоли, новообразования, приводит к тому, что глобальный максимум достигается на этих патологических областях.

Трудности появляются также из-за искажений изображений, вызванных шумами и артефактами. Для корректной обработки таких изображений было предложено использовать априорную информацию о гладкости артерии, так как она представляет собой гладкий протяженный объект, проходящий вдоль всей области сканирования и вследствие этого попадающий в зону видимости сканера на всех плоских снимках, составляющих трехмерное УЗИ. Поэтому среди специального класса гладких кривых выбиралась такая, которая обеспечивает суммарный максимум отклика фильтра в точках ее пересечения со слоями.

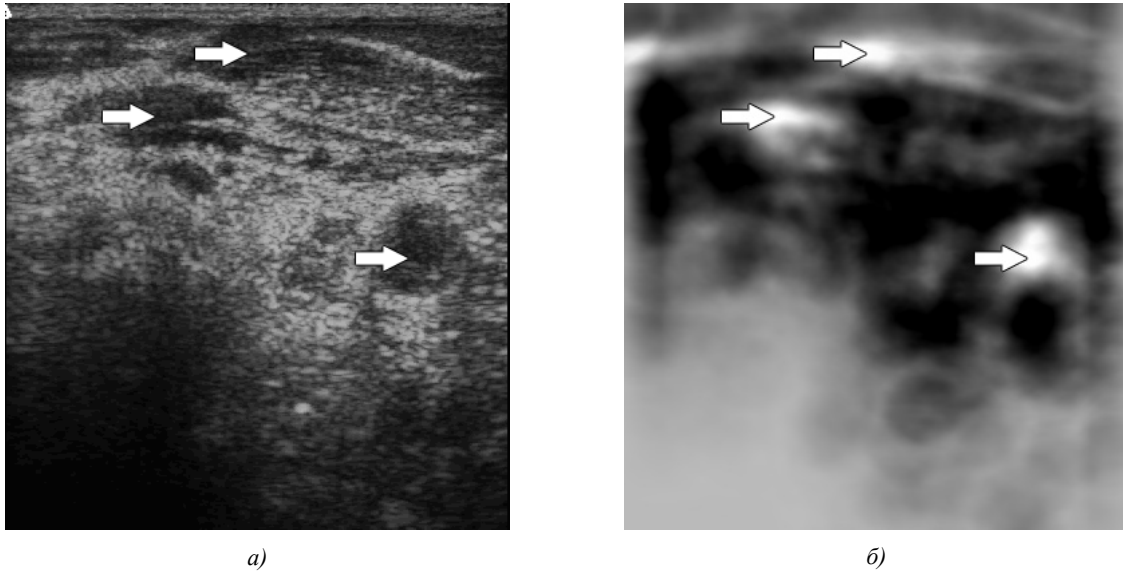


Рис. 3. Возможные положения центров сосуда:

*а)* на исходном изображении; *б)* на изображении, обработанном предложенным оконным фильтром

В качестве альтернативного подхода можно предложить нахождение кривой центра сосуда посредством процедуры последовательного поиска. Идея такого поиска заключается в нахождении центра сосуда на каждом следующем ультразвуковом слое, основываясь на положении сосуда на предыдущем. Тогда, стартовав из некоторого достоверного положения в двух направлениях (вверх и вниз), можно построить некоторую кривую, задающую положение центра артерии.

## 2. Алгоритм сегментации

Результаты применения фильтра показали, что на всех наборах изображений существуют длинные последовательности, на которых глобальные максимумы отклика совпадают с центром артерии. Поэтому в предложенном алгоритме использовался второй способ, в котором для поиска начального положения центра сосуда выбиралась наиболее длинная непрерывная кривая, соединяющая глобальные максимумы оконной функции на соседних слоях. На рис. 4 изображены положения глобальных максимумов оконной функции на двухмерных слоях типичного набора УЗИ. По оси абсцисс диаграммы отложен номер двухмерного послойного изображения, начиная с верхнего слоя, по оси ординат – координаты X и Y точки максимума оконной функции.

На изображенных диаграммах самой длинной непрерывной кривой будет дуга с 6-го по 22-й слой (16 точек), на которую попадают центры сечений сосуда на соответствующих слоях. Вторая по длине непрерывная кривая (с 25-го по 40-й слой) также аппроксимирует центр сосуда. Остальные непрерывные кривые (с 48-го по 54-й и с 62-го по 68-й слои) сравнительно коротки и соответствуют не артерии, а патологическим областям железы. Кривая черного цвета (соответственно серого цвета) отображает X-координату (соответственно Y-координату) глобального экстремума отклика фильтра на плоском слое УЗИ, номер которого отложен по оси абсцисс.

После установления самой длинной последовательности алгоритм переходит к процедуре поиска положения сосуда на смежных слоях. Положение центра в данном случае определяется не как глобальный, а как локальный максимум отклика в прямоугольном окне фиксированного

размера. Центр прямоугольника совпадает с центром сосуда на предыдущем отсегментированном изображении, а его размеры  $h, w$  определяются ограничениями на гладкость кривой. На рис. 5 приведен результат восстановления центральной линии артерии.

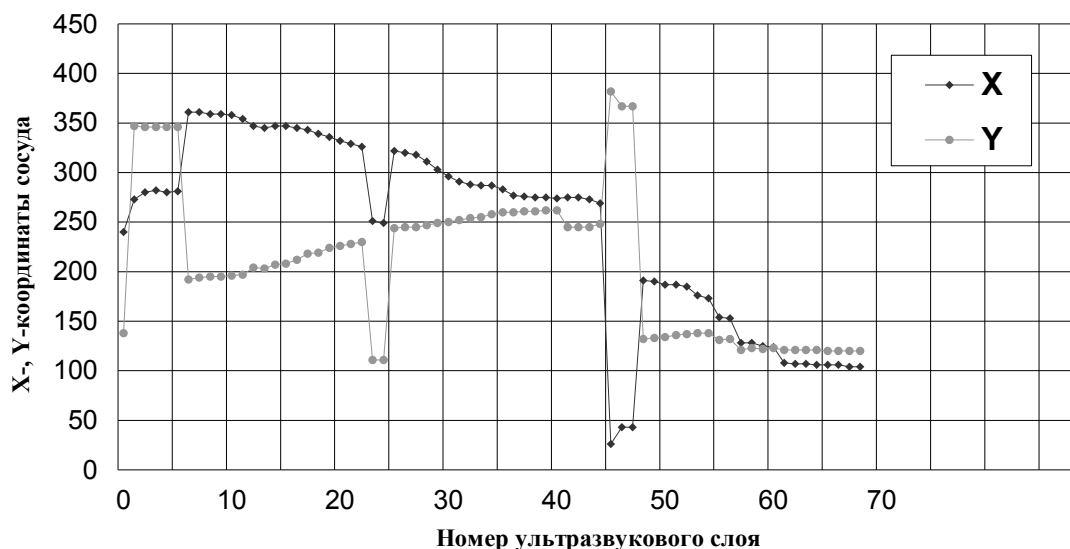


Рис. 4. Пример распределения положения глобальных максимумов оконного фильтра на слоях УЗИ

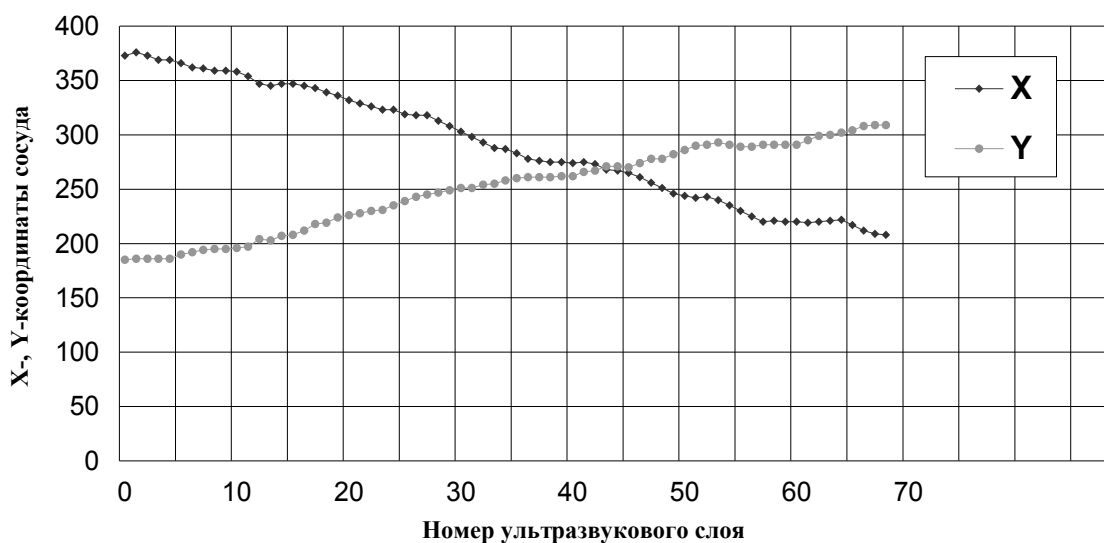


Рис. 5. Расположение центров сосуда на слоях УЗИ

Ниже приводится формальное описание алгоритма. Изображение  $i$ -го слоя обозначается  $I_i$ , матрица значений отклика оконного фильтра на  $i$ -м слое –  $K_i$ , положение глобального максимума вычисленной матрицы –  $M_i$ .

- Шаг 1. Задать радиус сосуда  $r$  и размеры  $h, w$  области поиска локальных максимумов.
- Шаг 2. Вычислить свертку фильтра с заданным окном для всех  $I_i$  послойных изображений 3D-набора с записью результата в  $K_i$ .
- Шаг 3. Найти положение глобального максимума  $M_i$  на каждом  $K_i$ .

- Шаг 4.* Найти наиболее длинную цепочку  $S_k$  глобальных максимумов  $M_i$ , удовлетворяющих условию непрерывности:  $S_k = \{M_j, j = \overline{m, n} : -(h, w) \leq M_j - M_{j+1} \leq (h, w)\}$ .
- Шаг 5.* Для наибольшей по длине цепочки  $S_k = \{M_j, j = \overline{m, n}\}$ , используя условие непрерывности кривой, построить ее верхнюю часть  $S_a = \{M'_j, j = \overline{m, 0} : -(h, w) \leq M'_j - M'_{j-1} \leq (h, w)\}$ , где  $M'_j$  – локальный максимум на  $j$ -м слое в окрестности  $M'_{j-1}$  точки максимума  $j-1$ -го слоя.
- Шаг 6.* Для наибольшей по длине цепочки  $S_k = \{M_j, j = \overline{m, n}\}$ , используя условие непрерывности кривой, построить ее нижнюю часть  $S_b = \{M'_j, j = \overline{n, N} : -(h, w) \leq M'_j - M'_{j-1} \leq (h, w)\}$ , где  $M'_j$  – локальный максимум на  $j$ -м слое в окрестности  $M'_{j-1}$  точки максимума  $j-1$ -го слоя.
- Шаг 7.* Конец.

Испытания проводились на базе данных УЗИ щитовидной железы 100 пациентов, 55 из которых были признаны здоровыми. В результате проведенных испытаний удалось правильно определить положение центра сосуда в 81 случае, что составляет 81 % всех изображений. Если проводить испытания только на изображениях здоровой щитовидной железы, то положение сосуда определяется правильно в 93 % случаев.

Основные ошибки сегментации сосуда на предложенных наборах данных связаны либо с его общей плохой видимостью на изображении, либо с полным или частичным отсутствием изображения сосуда на нескольких двухмерных УЗИ (прохождением сосуда вне зоны видимости сканера), либо с наличием на послыонных изображениях протяженных темных областей.

Описанная программа была реализована на языке программирования C++ с использованием открытой библиотеки OpenCV. Среднее время обработки УЗИ одной щитовидной железы зависит от количества 2D-слоев и составляет примерно 5–10 с.

### Заключение

Предложен алгоритм определения положения сосудов на 3D-УЗИ. Несмотря на видимую простоту, он показал хорошие результаты при тестировании. В будущем планируется применение данного алгоритма в составе комплекса программ для автоматической обработки и визуализации данных 3D-УЗИ.

Описанные исследования проводились в рамках проекта Инфотех 29 «Разработка алгоритмического и программного обеспечения обработки и анализа трехмерных ультразвуковых изображений» на базе Объединенного института проблем информатики Национальной академии наук Беларуси.

### Список литературы

1. Rinck, P. Magnetic Resonance in Medicine / P. Rinck. – Oxford: Blackwell Scientific Publications, 1993. – 252 p.
2. Fast surface and volume estimation from non-parallel cross-sections, for freehand 3D-ultrasound / G. M. Treece [et al.] // Medical Image Analysis. – 1998. – Vol. 3(2). – P. 141–173.
3. Kirbas, C. A review of vessel extraction techniques and algorithms / C. Kirbas, F. Quek // ACM Comput. Surv. – Jun. 2004. – Vol. 36(2). – P. 81–121.
4. Sofka, M. Retinal vessel centerline extraction using multiscale matched filters, confidence and edge measures / M. Sofka, C.V. Stewart // IEEE Transactions on Medical Imaging. – 2006. – Vol. 25. – P. 1531–1546.
5. Zana, F. Segmentation of vessel-like patterns using mathematical morphology and curvature evaluation / F. Zana, J.C. Klein // IEEE Transactions on Image Processing. – 2001. – Vol. 10. – P. 1010–1019.

6. Wesarg, S. Segmentation of Vessels: The Corkscrew Algorithm / S. Wesarg, E.A. Firlle // Proc. of the Int. conf. on medical imaging. – San Diego, California, 2004. – Vol. 3. – P. 1609–1620.

7. Maddah, M. Efficient centerline extraction for quantification of vessels in confocal microscopy images / M. Maddah, A. Kushaa, H. Soltanian-Zadeh // Medical Physics. – 2003. – Vol. 30. – P. 204–211.

Поступила 05.04.07

*Объединенный институт проблем  
информатики НАН Беларуси,  
Минск, Сурганова, 6  
e-mail: itekan@newman.bas-net.by*

**P.V. Lukashevich, B.A. Zalessky, A.I. Kravchonok**

### **SEGMENTATION OF ARTERY ON THYROID GLAND ULTRASONIC IMAGES**

The method of automatic search and segmentation of thyroid gland arteries on three-dimensional USI is offered. Detection and segmentation of arteries are important initial stages of automatic ultrasonic organ images processing and segmentation. Vessel position on USI can be used as a reference point for further USI processing.

The feature of the proposed algorithm is relative simplicity of its realization and high quality of results.