

УДК 004.5, 616.071, 519.8

Л.Н. Ламбин¹, А.Н. Мазуренко², О.Н. Артемьева¹, В.С. Гордон¹, К.А. Криворот²

ПАРАМЕТРИЧЕСКИЕ МОДЕЛИ РЕНТГЕНОВСКИХ ИЗОБРАЖЕНИЙ ПОЗВОНКОВ

Рассматриваются некоторые аспекты построения параметрических моделей рентгеновских изображений позвонков поясничного отдела позвоночника. Модели включают рентгенометрические и диагностические параметры, позволяющие выявлять и оценивать нарушения в строении позвонков и позвоночника.

Введение

Оснащение медицинских учреждений цифровой рентгеновской аппаратурой открывает широкие возможности для автоматизации анализа рентгенограмм и диагностики заболеваний и повреждений позвоночника. Рентгенологическое исследование поясничного отдела позвоночника занимает ведущее место в диагностике нарушений строения позвонков. Диагностика заболеваний и повреждений поясничного отдела позвоночника сложна и трудоемка, ее точность невысока и во многом зависит от профессионализма врача. Разметка рентгенограмм требует специальных знаний и опыта, которыми обладают только хирурги и рентгенологи с большим стажем работы. Измерение параметров поясничного отдела позвоночника вручную сопровождается ошибками и значительной вариабельностью результатов этих измерений между различными исполнителями. Разработка автоматизированных систем диагностики становится очень актуальной задачей, внедрение их позволит качественно улучшить процесс диагностики и лечения, избежать ошибок в планировании лечения.

Диагностика заболеваний и травматических деформаций позвоночника и последующее планирование его стабилизации в значительной степени опирается на информацию геометрического характера, которая содержится в рентгенограммах позвоночника. Однако при разработке автоматизированных систем диагностики рентгенограммы неудобны для непосредственного получения количественных характеристик позвонков и позвоночника, поэтому приходится перед измерениями строить на их основе упрощенные схемы, заменяя тем самым рентгенограмму некоторыми ее моделями. Простейшая из них – точечная модель. Она позволяет вычислить рентгенометрические параметры всех позвонков и найти диагностические параметры, составляющие вместе параметрическую модель, на основе которой формируется диагностическое заключение.

1. Рентгенометрические параметры позвонков поясничного отдела позвоночника

Цифровая рентгеновская аппаратура позволяет получать цифровые представления рентгенограмм, для обработки которых возможно непосредственное использование компьютерных технологий обработки изображений. Целью исследования являлась разработка компьютерной программы, формирующей диагностическое заключение о состоянии поясничного отдела позвоночника на основании его рентгенограмм. Одна из задач состояла в определении наборов параметров, характеризующих размеры, форму и взаимное расположение всех позвонков поясничного отдела позвоночника.

Набор этих рентгенологических параметров составляет основную часть параметрических моделей прямых или боковых рентгенограмм. Кроме этого в параметрическую модель входит набор диагностических параметров для оценки нарушений в строении позвонков и всего поясничного отдела позвоночника.

Параметрические модели поясничного отдела позвоночника позволяют решать следующие основные задачи:

– характеризовать проекционные изображения позвонков и позвоночника с полнотой, достаточной для диагностических заключений;

– находить нарушения и аномалии в строении позвонков и позвоночника, вызванные травмами или заболеваниями, и обеспечивать детальную количественную оценку этих нарушений в строении поясничных позвонков.

Для решения первой из указанных задач (для получения набора рентгенологических параметров) возможно применение так называемых точечных моделей изображений позвонков [1], получаемых в результате разметки цифровых рентгенограмм поясничного отдела позвоночника. Точечные модели изображений позвонков представляют собой наборы координат характерных точек позвонков. Так, например, рентгенограммы позвонков поясничного отдела позвоночника в боковой (латеральной) проекции могут представляться точечными моделями, состоящими из 15 характерных точек (рис. 1). Заметим, что наиболее информативна рентгенография в боковой проекции, но для распознавания сопутствующих повреждений обязательны обе проекции (прямая и боковая).

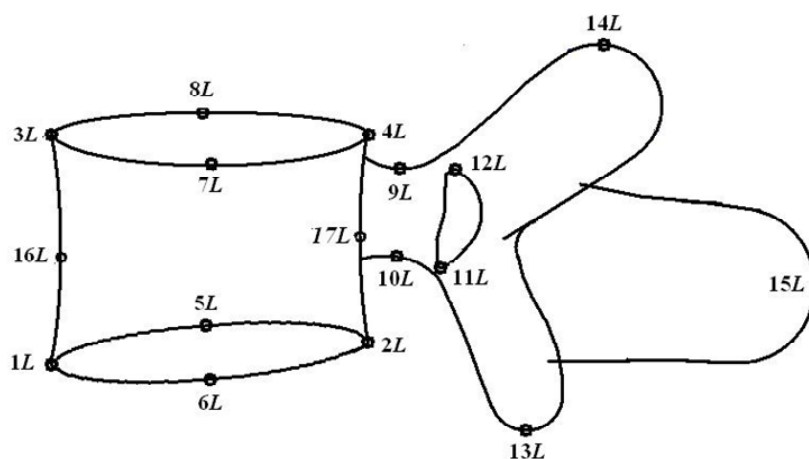


Рис. 1. Схема позвонка поясничного отдела позвоночника в боковой проекции

Значения рентгенологических параметров, характеризующих изображения каждого позвонка независимо от его положения на снимках, могут быть вычислены на основании точечных моделей. Однако точечные модели недостаточны для полноты описания параметров позвонков и поясничного отдела позвоночника в целом. Параметрические модели позвонков и поясничного отдела позвоночника лишены этого недостатка.

Наборы параметров, входящих в параметрическую модель, не только описывают проекционные изображения позвонков, но и в значительной степени характеризуют размеры и строение самого позвонка.

При построении параметрических моделей использованы работы, касающиеся обмера рентгенограмм позвоночника, автоматизации диагностики и описания параметров позвонков поясничного отдела позвоночника [2–7].

Исходным материалом для определения параметров позвонков служат прямая и боковая рентгенограммы. На рис. 2 представлены предлагаемые авторами рентгенологические параметры для построения параметрической модели прямых изображений позвонков:

- p_1 – поперечный размер каудальной поверхности тела позвонка;
- p_2 – расстояние от правой точки изображения краниальной пластинки позвонка до его оси;
- p_3 – расстояние от левой точки изображения краниальной пластинки позвонка до его оси;
- p_4 – высота тела позвонка с правой стороны изображения;
- p_5 – высота тела позвонка с левой стороны изображения;
- p_6 – характеристика выпуклости изображения нижнего контура каудальной пластинки;
- p_7 – характеристика вогнутости изображения верхнего контура каудальной поверхности;
- p_8 – характеристика вогнутости изображения нижнего контура краниальной поверхности;
- p_9 – характеристика выпуклости изображения верхнего контура краниальной поверхности;
- p_{10} – минимальная ширина тела позвонка с правой стороны изображения;
- p_{11} – минимальная ширина тела позвонка с левой стороны изображения;
- p_{12} – наибольшая ширина изображения корня дуги позвонка с правой стороны;

- $p13$ – наибольшая ширина изображения корня дуги позвонка с левой стороны;
 $p14$ – наименьшая ширина изображения корня дуги позвонка с правой стороны;
 $p15$ – наименьшая ширина изображения корня дуги позвонка с левой стороны;
 $p16$ – наибольшая высота изображения корня дуги позвонка с правой стороны;
 $p17$ – наименьшая высота изображения корня дуги позвонка с правой стороны;
 $p18$ – наибольшая высота изображения корня дуги позвонка с левой стороны;
 $p19$ – наименьшая высота изображения корня дуги позвонка с левой стороны;
 $p20$ – расстояние от вершины контура верхнего правого суставного отростка до оси позвонка;
 $p21$ – расстояние от вершины контура верхнего левого суставного отростка до оси позвонка;
 $p22$ – расстояние от вершины контура нижнего правого суставного отростка до оси позвонка;
 $p23$ – расстояние от вершины контура нижнего левого суставного отростка до оси позвонка;
 $p24$ – расстояние от вершины контура нижнего правого суставного отростка до оси каудальной пластинки;
 $p25$ – расстояние от вершины контура нижнего левого суставного отростка до оси каудальной пластинки;
 $p26$ – расстояние от вершины контура правого бокового отростка до оси позвонка;
 $p27$ – расстояние от вершины контура левого бокового отростка до оси позвонка.
- Медицинские термины в описании параметров приводятся здесь и далее без пояснений (см., например, [8]).

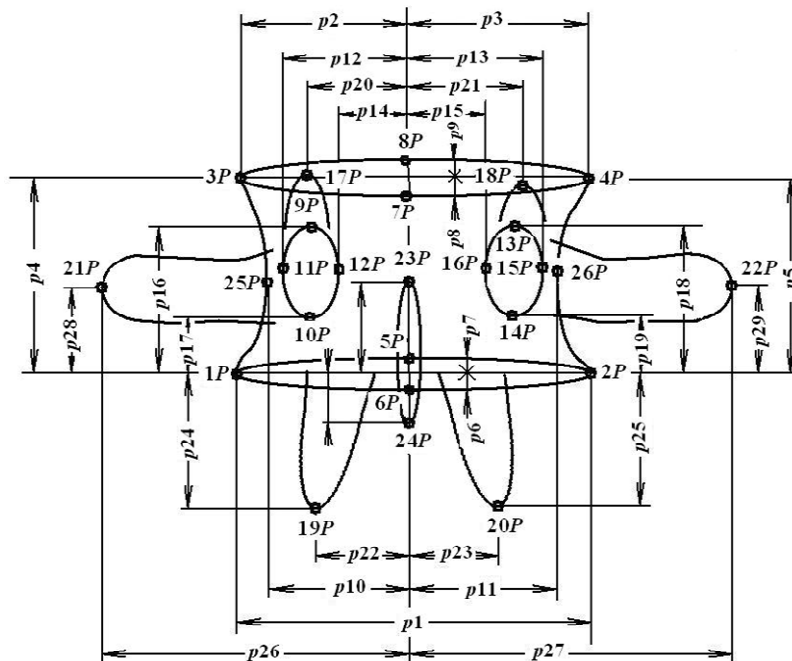


Рис. 2. Рентгенологические параметры прямой проекции позвонка:
 $1P-26P$ – точки; $p1-p27$ – параметры

Параметрическая модель для боковых изображений позвонков (рис. 3) включает следующие параметры:

- $p31$ – расстояние между проекциями изображений передней и задней точек каудальной пластинки;
 $p32$ – расстояние между проекциями изображений передней и задней точек краниальной пластинки;
 $p33$ – передняя высота тела позвонка;

- $p34$ – задняя высота тела позвонка;
 $p35$ – вогнутость передней поверхности тела позвонка;
 $p36$ – вогнутость задней поверхности тела позвонка;
 $p37$ – характеристика выпуклости изображения нижнего контура каудальной пластинки;
 $p38$ – характеристика вогнутости изображения верхнего контура каудальной пластинки;
 $p39$ – характеристика вогнутости изображения нижнего контура краниальной пластинки;
 $p40$ – характеристика выпуклости изображения верхнего контура краниальной пластинки;
 $p41$ – наименьшая высота корня (ножки) дуги позвонка;
 $p42$ – расстояние от верхней точки верхнего суставного отростка до основания тела позвонка;
 $p43$ – расстояние от верхней точки нижнего суставного отростка до основания тела позвонка;
 $p44$ – расстояние от крайней точки остистого отростка до основания тела позвонка;
 $p45$ – расстояние от верхней точки верхнего суставного отростка до оси позвонка;
 $p46$ – расстояние от верхней точки нижнего суставного отростка до оси позвонка;
 $p47$ – расстояние от крайней точки остистого отростка до оси позвонка.

Приведенный набор параметров и точечные модели, на основе которых он построен, вполне удовлетворительно решают первую из задач относительно формы и размеров пяти позвонков поясничного отдела позвоночника, однако их нельзя непосредственно использовать в качестве средства, помогающего врачу в постановке диагноза при нарушениях в строении позвонков и позвоночника. Этих параметров недостаточно для составления диагностического заключения, так как они не содержат сведений о взаимном положении позвонков, размерах межпозвоночных дисков, размерах и положении крестца.

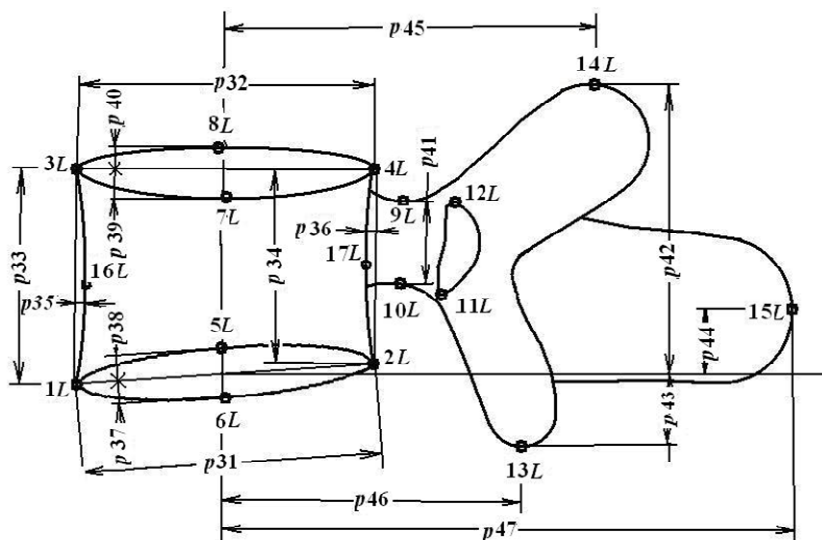


Рис. 3. Рентгенологические параметры боковой проекции позвонка:
 $1L-17L$ – точки; $p31-p47$ – параметры

2. Диагностические параметры параметрической модели

Для выявления и оценки нарушений в строении позвонков и позвоночника, т. е. для решения второй из названных выше основных задач, в параметрические модели включены наборы диагностических параметров. Эти наборы состоят в основном из линейных, угловых и относительных величин, в той или иной мере применяемых в медицинской практике [3, 8, 9]. Они не ориентированы на воссоздание форм и геометрических размеров позвонков и в большей степени соответствуют целям диагностики нарушений в строении позвоночника, вызванных травмами или заболеваниями. Эти наборы в своей совокупности характеризуют основные патологические состояния позвонков поясничного отдела позвоночника: компрессионные и оскольчатые переломы, переломовывихи, клиновидные деформации, ротации позвонков при сколиозе, врожденные и другие

деформации. Диагностические параметры лежат в основе разработанной первой версии диагностической системы, предоставляющей врачу сведения, необходимые для постановки диагноза.

Все диагностические параметры вычисляются на основе точечных моделей поясничного отдела позвоночника, которые состоят из соответствующих точечных моделей пяти поясничных позвонков, крестца и нижнего грудного позвонка.

Некоторые нарушения в строении позвонков характеризуются отношением фактического значения определенного параметра к значению его нормы. Значения нормы зависят от индивидуальных данных и должны определяться отдельно для каждого пациента. На практике в качестве нормы часто используют просто среднее арифметическое между значениями соответствующего параметра двух соседних неповрежденных позвонков. В первой версии диагностической системы для построения индивидуальных норм используются специально разработанные алгоритм и программная процедура. Алгоритм основан на предположении, что зависимость значения рассматриваемого параметра от номера позвонка линейна, она находится с применением метода наименьших квадратов [10]. Нормы всех параметров в совокупности составляют индивидуальную норму для пациента.

По прямой (фронтальной) проекции поясничного позвонка определяются шесть диагностических параметров (рис. 4):

$d1$ – поперечный размер тела позвонка у нижней замыкательной пластинки;

$d2$ – поперечный размер тела позвонка у верхней замыкательной пластинки;

$h1$ – высота позвонка в левой части (левая высота тела позвонка);

$h2$ – правая высота тела позвонка;

$\min \{h2/h1, h1/h2\}$ – боковая компрессия тела позвонка в процентах;

c – интерпедикулярное расстояние, т. е. наибольший фронтальный размер позвоночного канала, измеряемый между внутренними контурами корней дуг.

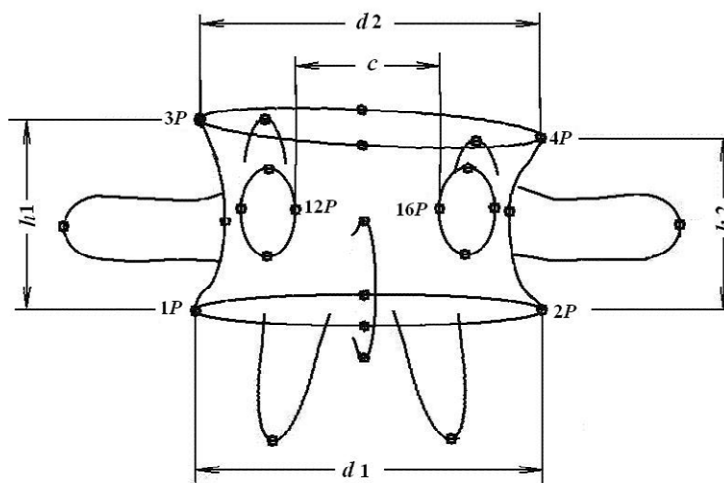


Рис. 4. Диагностические параметры прямой проекции позвонка

По боковой проекции поясничного позвонка определяются следующие его диагностические параметры (рис. 5):

$H1$ – высота переднего столба тела позвонка (высота в вентральном отделе);

$H2$ – высота среднего столба тела позвонка (высота в дорзальном отделе);

d – переднезадний размер тела позвонка;

CDA – поперечно-диагональный угол;

PVBA – задний угол тела позвонка, т. е. угол между верхней замыкательной пластинкой и линией заднего кортикального слоя;

$H1/H2$ – степень компрессии тела позвонка [6, 7], т. е. отношение высот $H1$ и $H2$ переднего и среднего столбов тела позвонка в процентах;

VKA – угол клиновидной деформации;

e – высота межпозвонкового диска;

DA – угол межпозвоночного диска (рис. 6);

$H3$ – высота корня позвоночной дуги;

S – смещение позвонка в переднезаднем направлении.

По боковой проекции определяется также передняя компрессия тела позвонка, т. е. отношение высоты переднего столба тела позвонка к ее норме.

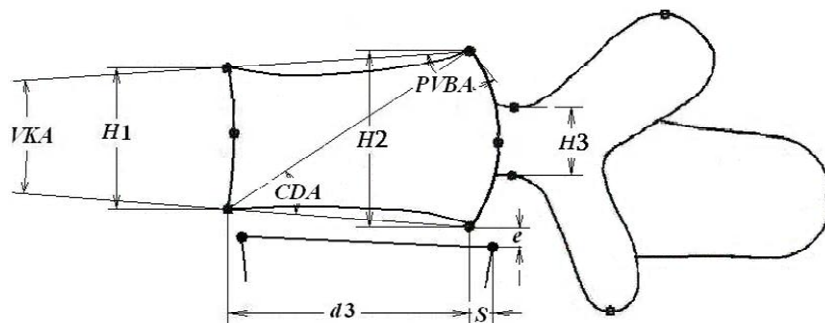


Рис. 5. Характеристики боковой проекции позвонка

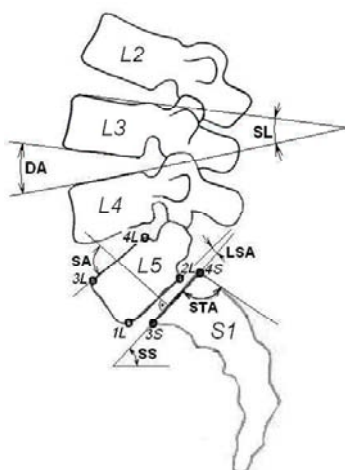


Рис. 6. Характеристики крестца и взаимного положения позвонков

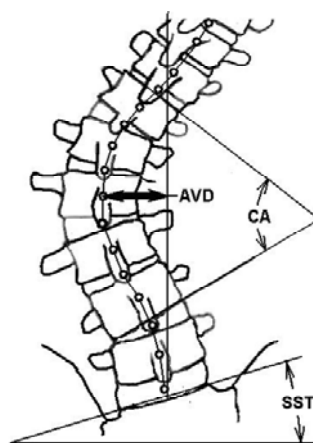


Рис. 7. Угол Кобба, смещение вершинного позвонка, боковой наклон крестца

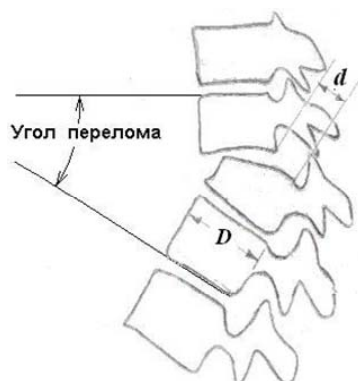


Рис. 8. Угол перелома и степень смещения при переломе позвоночника

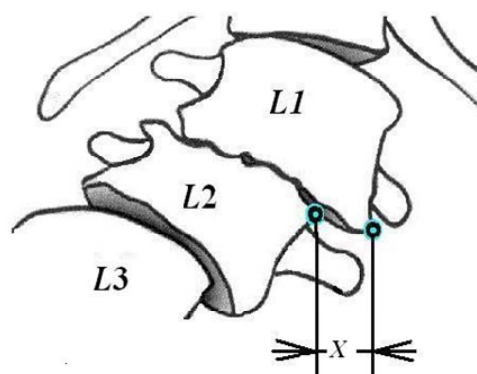


Рис. 9. Боковой подвывих (олистез) позвонков L1 и L2

На рис. 6–9 приведены характеристики крестца и взаимного расположения позвонков поясничного отдела позвоночника, включаемые в число диагностических параметров:

STA – угол поверхности крестца (рис. 6), т. е. угол между линией крестца и линией задней его поверхности;

STI – индекс поверхности крестца, т. е. отношение размеров верхних замыкательных пластинок пятого поясничного позвонка ($L5$) и крестца (отношение расстояния между точками $4L$ и $3L$ к расстоянию между точками $4S$ и $3S$ (рис. 6));

LI – поясничный индекс, т. е. отношение высоты заднего отдела тела позвонка к высоте переднего отдела позвонка $L5$ (отношение расстояния между точками $4L$ и $2L$ к расстоянию между точками $3L$ и $1L$ (рис. 6));

LSA – пояснично-крестцовый угол (рис. 6), т. е. угол между нижней замыкательной пластинкой позвонка $L5$ и замыкательной пластинкой крестца;

SS – наклон крестца (рис. 6), т. е. угол наклона замыкательной пластинки крестца;

SST – боковой наклон крестца (рис. 7).

SL – сегментарный лордоз (рис. 6, позвонок $L3$);

DA – угол межпозвонкового диска (рис. 6);

CA – угол деформации в сагиттальной плоскости по Коббу [12] (рис. 7);

AVD – смещение вершинного позвонка или диска (рис. 7);

d – смещение при переломе позвоночника (рис. 8);

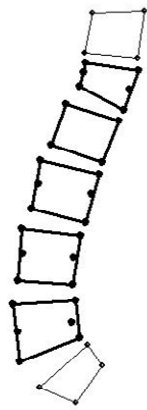
X – боковой подвывих, или олистез (рис. 9, позвонки $L1$ и $L2$),

а также угол перелома позвоночника (рис. 8) и степень выраженности ротации позвонков при сколиозе по Нэш и Моэ [11].

3. Принципы построения диагностической системы

Первая версия системы, разработанной как средство, которое облегчает анализ рентгенограмм поясничного отдела позвоночника и постановку диагноза, позволяет получить перечень всех отклонений от нормы геометрических размеров позвонков, межпозвонковых дисков и взаимного положения позвонков.

Система позволяет проводить геометрический анализ как прямых, так и боковых рентгенограмм позвоночника. Результаты анализа выдаются в виде таблиц значений всех диагностических параметров для пяти позвонков и крестца и при необходимости таблиц характеристик поясничного отдела в целом (рис. 10).



ПАРАМЕТРЫ ПОЗВОНКОВ		L1	L2	L3	L4	L5
Диаметр нижней пластинки, мм		34.3	37.0	38.1	37.7	44.1
Диаметр верхней пластинки, мм		36.7	38.1	41.4	40.6	43.1
Высота тела позвонка спереди, мм		16.6	30.0	33.5	36.4	39.3
Высота тела позвонка сзади, мм		28.7	31.1	34.3	34.7	25.7
Наклон нижней пластинки, °		28.1	19.1	14.3	4.1	-21.5
Наклон верхней пластинки, °		8.4	17.5	13.1	6.6	-3.6
Сегментарный лордоз, °		9.0	-4.3	-6.5	-10.2	-37.7
Смещение сзади, мм		0.7	0.0	2.0	-1.3	-0.9
Высота нижнего диска спереди, мм		14.4	12.2	14.1	15.9	22.0
Высота нижнего диска сзади, мм		8.1	8.3	9.1	10.9	7.1
Угол клиновидной деформации, °		19.6	1.6	1.1	2.6	17.9
Поперечно-диагональный угол, °		106.6	97.6	92.8	82.6	57.0
Задний угол тела позвонка, °		46.0	37.0	41.3	47.8	58.0
Угол перелома, °		21.2	5.8	13.4	34.6	61.3
Оскольчатый перелом		2				

ПАРАМЕТРЫ ПОЗВОНОЧНИКА	
Грудопоясничный угол, °	10.6
Поясничный лордоз, °	-49.7
Угол поверхности крестца, °	95.7
Индекс поверхности крестца	1.0
Поясничный индекс	0.6
Пояснично-крестцовый угол, °	37.7
Наклон крестца, °	-41.3

Рис. 10. Пример анализа боковой рентгенограммы

Исходным материалом для системы служат файлы рентгенограмм в формате JPEG. Система состоит из двух подсистем. Первая из них предназначена для разметки рентгенограмм, т. е. для указания пользователем положений характерных точек позвонков. Это наиболее трудоемкая для поль-

зователя часть работы. Вторая подсистема осуществляет вычисление рентгенологических и диагностических параметров и выдачу результатов анализа. Участия пользователя она не требует.

Результаты разметки – точечные модели поясничного отдела позвоночника – сохраняются как текстовые файлы. Это делает ненужным выполнение разметки при повторном анализе рентгенограмм, облегчает отладку и отработку диагностической части системы и должно упростить проведение планируемых в дальнейшем исследований геометрических соотношений поясничного отдела позвоночника.

Заметим, что формируемое программой заключение содержит только сведения об имеющихся нарушениях геометрических размеров, оно не является диагнозом, а лишь предоставляет информацию для постановки диагноза врачом, располагающим не только рентгенограммами, но и результатами осмотра и обследований пациента. Травматические повреждения и деформации позвонков, вызванные различными заболеваниями, часто дают сходные изображения на рентгеновских снимках и различить их только по положению характерных точек позвонков невозможно.

Заключение

В статье рассмотрены принципы построения параметрических моделей рентгеновских изображений позвонков поясничного отдела позвоночника. Разработанная на основе этих моделей диагностическая программа позволяет анализировать размеры и форму позвонков поясничного отдела и нарушения в строении как отдельных позвонков, так и позвоночника в целом. Она обеспечивает определение значений диагностических параметров и предоставляет врачу-диагносту необходимую информацию для качественной и достоверной постановки диагноза.

Работы проводились в рамках совместных исследований сотрудниками Объединенного института проблем информатики НАН Беларуси и РНПЦ травматологии и ортопедии по созданию программного обеспечения для анализа рентгеновских снимков и планирования лечения заболеваний поясничного отдела позвоночника. Разработанная диагностическая программа готова к клинической апробации и последующей корректировке с целью ее совершенствования.

Список литературы

1. Построение контурных схем и точечных моделей изображений поясничных позвонков / А.Н. Мазуренко [и др.] // Материалы VIII съезда травматологов-ортопедов Республики Беларусь, Минск, 16–17 октября 2008 г. – Минск, 2008. – С. 269–272.
2. Гладков, А.В. Новые подходы в использовании математического аппарата в построении трехмерной модели позвоночника / А.В. Гладков, Ю.В. Сивец, К.Ю. Авдеева // Хирургия позвоночника. – Новосибирск : АНО «Клиника НИИТО», 2005. – № 1. – С. 100–104.
3. Radiographic measurement parameters in thoracolumbar fractures: A systematic review and consensus statement of the spine trauma study group / O. Keynan [et al.] // Spine. – 2006. – Vol. 31 (5). – P. E156–E165.
4. Smyth, P.P. Vertebral shape: Automatic measurement with active shape model / P.P. Smyth., C.J. Taylor, J.E. Adams // Radiology. – 1999. – Vol. 211 (2). – P. 571–578.
5. Reliability analysis for manual idiopathic scoliosis measurements / T.R. Kuklo [et al.] // Spine. – 2005. – Vol. 30 (4). – P. 444–454.
6. McBride, G.G. Cotrel-Dubousset rods in surgical stabilization of spinal fractures / G.G. McBride // Spine. – 1993. – Vol. 18 (4). – P. 466–473.
7. Машаров, И.В. Критерии повреждений позвоночника и их диагностическая ценность / И.В. Машаров, Б.М. Зильберштейн // Ортопедия, травматология и протезирование. – 1990. – № 8. – С. 58–61.
8. Ульрих, Э.В. Вертебрология в терминах, цифрах, рисунках / Э.В. Ульрих, А.Ю. Мушкин. – СПб. : ЭЛБИ-СПб., 2004. – 187 с.
9. O'Brien, M.F. Radiographic Measurement Manual / M.F. O'Brien // Medtronic Sofamor Danek. – USA, 2004. – P. 110.
10. Бронштейн, И.М. Справочник по математике для инженеров и учащихся втузов / И.М. Бронштейн, К.А. Семендяев. – Лейпциг : Тойбер ; М.: Наука, 1981. – С. 720.

11. Nash, C.L. A study of vertebral rotation / C.L. Nash, J.H. Moe // Journal of Bone Joint Surgery. – 1969. – Vol. 51A. – P. 223–229.

12. Cobb, J.R. Outline for the study of scoliosis / J.R. Cobb // The American Academy of Orthopedic Surgeons Instructional Course Lectures. – 1948. – Vol. 5. – P. 261–275.

Поступила 25.08.09

¹ *Объединенный институт проблем информатики НАН Беларуси, Минск, Сурганова, 6
e-mail: gorokh@newman.bas-net.by*

² *РНПЦ травматологии и ортопедии, Минск, Кижеватова, 60, корп. 4
e-mail: ortoped@mail.belpak.by*

L.N. Lambin, A.N. Mazurenko, O.N. Artemeva, V.S. Gordon, K.A. Krivorot

PARAMETRIC MODELS FOR RADIOGRAPHIC IMAGES OF LUMBAR VERTEBRAS

Parametric models for radiographic images of vertebrae of lumbar spine are described. The models include radiographic and diagnostic parameters of lumbar vertebrae and lumbar spine as a whole that give the opportunity to find and to evaluate damages in lumbar spine. The diagnostic system for X-ray image analysis based on these models provides surgeons with the information useful for the diagnosis and surgical treatment planning of lumbar spine diseases.